Aus dem pathologisch-anatomischen Institut der Universität Basel
(Vorsteher: Prof. Dr. E. Hedinger).

Ueber
tumorförmiges Lymphogranulom
des Mediastinum und der Trachea.

Inaugural-Dissertation

zur

Erlangung der Doktorwürde

der

hohen medizinischen Fakultät

der

Universität Basel

vorgelegt von

Karl Mayer,
med. pract. aus Basel, Assistent am pathologischen Institut.

Mit 1 Abbildung im Text.

Berlin 1919.
Druck von L. Schumacher, N. 4.

Aus dem pathologisch-anatomischen Institut der Universität Basel
(Vorsteher: Prof. Dr. E. Hedinger).

Ueber
tumorförmiges Lymphogranulom
des Mediastinum und der Trachea.

Inaugural-Dissertation

zur

Erlangung der Doktorwürde

der

hohen medizinischen Fakultät

der

Universität Basel

vorgelegt von

Karl Mayer,
med. pract. aus Basel, Assistent am pathologischen Institut.

R. UNIV. BIBLIOTHEEK LEIDEN

Mit 1 Abbildung im Text.

Berlin 1919.
Druck von L. Schumacher, N. 4.

Von der medizinischen Fakultät genehmigt auf Antrag von Professor E. Hedinger.

Sonder-Abdruck
aus dem
Archiv für Laryngologie und Rhinologie. 32. Band. 1. Heft.

Im Jahre 1898 beschrieb Sternberg eine „eigenartige, unter dem Bilde der Pseudoleukämie verlaufende Tuberkulose des lymphatischen Apparates", eine makro- und mikroskopisch wohl charakterisierte Schwellung von Milz und Lymphdrüsen, häufig mit knotenförmigen Einlagerungen in Leber, Niere, Knochenmark und anderen Organen, unter Bildung eines Granulationsgewebes von ausserordentlicher Mannigfaltigkeit der Zellformen, unter ihnen besonders charakteristisch vielkernige Riesenzellen.

Die Tuberkulose als Ursache wurde in der Folge vielfach angezweifelt, von Sternberg selbst als zu weitgehend erklärt. Nach dem Vorschlage von Paltauf führt die Krankheit heute den Namen Lymphogranulom. Die Diskussion über die Aetiologie ging freilich weiter und führte zu einer Unterscheidung von zwei Formen, einer sogenannten Sternberg'schen, sicher tuberkulöser Natur, und einer Hodgkin'schen, mit unbekannter Ursache. Das Auffinden von grampositiven Stäbchen und Granula im lymphogranulomatösen Gewebe durch Fränkel und Much änderte wenig, sondern verschob nur das Problem, indem die einen Autoren, darunter Fränkel selbst, die grampositiven Granula als eine besondere Form des Tuberkelbazillus, andere hingegen als ein Bakterium sui generis ansehen (Bunting und Yates, Kusunoki), während von dritter Seite bestritten wird, dass sie überhaupt eine ätiologische Bedeutung besitzen, da sie nicht regelmässig gefunden werden (Hirschfeld, Conradi). Doch mehren sich in den letzten Jahren die Stimmen, die die Tuberkulose als Ursache ansehen (jüngst wieder Weinberg), so dass die Trennung in Sternberg'sche und Hodgkin'sche Form hinfällig würde. Uebrigens lehnte Sternberg diese Trennung ab und erklärte die erste Form als gewöhnliche Lymphdrüsentuberkulose, und nicht zum Lymphogranulom gehörig.

Sternberg legte in seiner ersten Schilderung des histologischen Baues Gewicht darauf, dass das Lymphogranulomgewebe die anatomischen

Grenzen nicht überschreitet; Lehndorff, Blumberg und andere erwähnen sogar ausdrücklich eine Verdickung der Lymphdrüsenkapsel. Die leichte Beweglichkeit, das Fehlen von Verwachsungen mit der Umgebung, gilt ja geradezu als pathognomonisches Zeichen lymphogranulomatöser Drüsen. Demgegenüber beobachteten viele Autoren, dass typische Lymphogranulome auf die benachbarten Gewebe übergriffen, sie infiltrierten oder durchwuchsen.

Die ältere Literatur kann nur bedingt herangezogen werden. Vor der Schilderung des histologischen Bildes durch Sternberg fehlen meist ausführliche mikroskopische Angaben, oder sie sind so unklar und unbestimmt gehalten, dass sich daraus keine Entscheidung treffen lässt, ob es sich um Lymphogranulom, Lymphosarkom oder eine ähnliche Erkrankung handelt. Bei drei Fällen von Claus liegt sicher Lymphogranulom vor, wie aus der makroskopischen Beschreibung (weissliche Lymphknoten mit eingesprengten rötlich gelben Herdchen und typische Porphyrmilz) und den verschiedenen Stadien der Bindegewebsentwicklung im lymphomatösen Gewebe hervorgeht. Bei seinem Fall I werden die Knochen, insbesondere die Wirbelkörper und das Schädeldach, sowie die Dura mater, in seinem Fall II und III die Wandungen der Bronchi bis zum Epithel von granulomatösem Gewebe durchwachsen, in Fall II auch die Venen, an deren Innenwand höckerige Vorragungen entstanden, die zu Thrombenbildungen führten. In seiner Arbeit führt Claus ähnliche Fälle an von Ribbert, Langhans, Jakowski.

Dreschfeld beschreibt Mediastinaltumoren, die auf Perikard und Lungen übergriffen, in einem Falle auch auf den Oesophagus, und deren histologisches Bild dem Lymphogranulom entspricht. Eine Substitution des Sternums durch einen lymphogranulomatösen Mediastinaltumor, Durchbruch durch die Haut und Ulzeration an der Körperoberfläche konnte Yamasaki unter Chiari in Prag beobachten, in einem andern Falle ein Einwuchern ins Perikard, die Lungen, die Vena anonyma sinistra sowie in das obere Ende der Vena cava sup. Ein Durchwachsen des Sternums fand Reckzeh. Stadelmann und Stern schildern ein aus zusammengewachsenen Drüsen entstandenes grosses Lymphogranulom des vordern Mediastinum, das auf Perikard und Knochen übergriff. In 4 Fällen Dietrich's brachen grosse, tumorartige Drüsenpakete des Mediastinum und des Abdomens teils in Venen, teils ins Perikard ein. Dietrich nimmt wie Yamasaki einen Uebergang in Sarkom an. Tsunoda rechnet das Lymphogranulom überhaupt zu den Tumoren, da er Granulomgewebe in den Venen der Leber fand. Ein Einwachsen in die Brustmuskulatur, sowie eine Substituierung von Wirbelkörpern sahen Fränkel und Much (Fall V u. VII). Auf der Tagung der deutschen pathologischen Gesellschaft 1909 wies Beitzke Präparate eines „multiplen megakaryozytischen Granuloms" vor, ein aus mannigfaltigen grossen Zellen, besonders reichlich mehrkernigen Riesenzellen, den Megakaryozyten ähnlich, aus Fibroblasten, Lympho- und Leukozyten und Myelozyten zusammengesetztes Granulationsgewebe, das sich in den Lymphdrüsen, im Schädelperiost und Knochen-

mark fand, und in Form scharfrandiger Hautgeschwüre durch die Haut brach. Einbruch in die Venen und in den Ductus choledochus fand sich in einem Falle von Oscar Meyer (1911), in einem andern Einwachsen in die Lunge und Durchbruch des Perikards. Unter den von Kurt Ziegler (1911) beschriebenen Fällen findet sich manche hierher gehörende Beobachtung, so ein Durchwachsen von Sternum und Rippen (Fall III), ein Eindringen in die Gefässe (Fall III u. XIV), in die Muskulatur (Fall XI u. III), einmal auch, von der Dura ausgehend, ins Grosshirn (Fall XII).

In einem Falle von Chiari (1911) bildeten die Hals- und Mediastinaldrüsen einen grossen Tumor, der ohne Grenze ins Perikard überging, auf dessen parietalem Blatte höckerige Vorragungen bildend, und der den rechten Oberlappen sowie die Wandungen von Bronchien und Gefässen durchwuchs, so dass man unbedingt den Eindruck gewann, dass das Lungengewebe nicht nur verdrängt, sondern substituiert war. Sehr lange widerstand die elastische Innenmembran der Gefässe. Einen ähnlichen Einbruch in einen Bronchus und Uebergreifen auf die Lungen vom Hilus aus beschreibt Heinz: vor der Wirbelsäule gelegene Knoten griffen zudem die Wirbelkörper an. Das Eindringen von Granulomgewebe in einen Nerven demonstrierte Sternberg 1912 auf der Tagung der deutschen pathologischen Gesellschaft. Einen Fall von sehr ausgedehntem aggressiven Wachstum beschreiben von Müllern und Grossmann: Eine geschwulstartige Gewebsmasse im vorderen Mediastinum durchbrach nach vorne Rippen, Sternum und Interkostalmuskulatur, drang nach hinten in den Oesophagus ein, in dessen Lumen einen etwa 3 cm langen ulzerierten Höcker bildend, erreichte die Wirbelsäule, substituierte eine Reihe von Wirbelkörpern und durchbrach die Dura mater, das Rückenmark komprimierend. Das Gewebe zeigte zum Teil den Bau des typischen, von Sternberg beschriebenen Lymphogranuloms, an anderen Stellen hingegen bestand es vorwiegend aus Spindelzellen, so dass von Müllern und Grossmann zum Schlusse kommen, es handle sich um ein Lymphogranulom, das in Sarkom übergegangen sei. — Von einem makroskopisch ähnlichen Befund berichtete Nonne in der Sitzung des ärztlichen Vereins zu Hamburg vom 2. Januar 1912: In 7 Brustwirbeln fanden sich Lymphogranulomherde, die in den Wirbelkanal vordrangen, und das Rückenmark komprimierten. In der gleichen Sitzung zeigte E. Fränkel ein Lymphogranulom, das einen Bronchus durchsetzte, sowie einen dem Nonne'schen analogen Fall. — Ein Lymphogranulom des äusseren Gehörganges mit Zerstörung des Tegmen tympani, der vorderen knöchernen Gehörgangswand und Geschwürsbildung hinter der Ohrmuschel sah Otto Mayer. — Von den 3 Fällen Russel's sind zwei hierher zu zählen: In einem waren die beiden Aa. und Vv. femorales umgeben von in der Adventitia und in dem periadventitiellen Gewebe gelegenen Infiltraten, die auch auf den M. psoas übergriffen. In einem anderen Falle war ausgehend von Knötchen in den Glisson'schen Scheiden und im periportalen Gewebe der Leber eine Infiltration der Gallengangswandungen entstanden, die zum Verschluss des Lumens und Bildung gallehaltiger Zysten führte. —

Glanzmann berichtet von tumorförmigem Wachstum eines Lymphogranuloms der Halslymphdrüsen, das die Halsmuskulatur durchsetzte. Da er in den Venen der Leber Granulomgewebe fand, spricht er von echter Metastasenbildung, ausgehend vom Primärherd am Halse. Auch Weinberg sah in einem Falle die Gefässwandung in einer Lymphdrüse von Granulomgewebe durchbrochen.

Es liessen sich noch eine Anzahl ähnlicher Fälle aus der Literatur anführen; dass ein Uebergreifen von lymphogranulomatösem Gewebe auf die Umgebung nicht gerade selten ist, erwähnte auch Sternberg auf der Strassburger Tagung der deutschen pathologischen Gesellschaft 1912. Am häufigsten findet es sich bei Schwellung der Mediastinal- und Bronchialdrüsen, die klinisch unter den Symptomen eines Mediastinaltumors verlaufen und gern Perikard, Rippen und Sternum sowie die Pleura durchwuchern. Ausser den erwähnten Fällen zitiert Ziegler ähnliche Vorkommnisse bei Palma, Westphal, Wieland. Eine Substituierung von Wirbelkörpern und Eindringen in den Wirbelkanal findet sich ausser bei den schon Genannten bei Beitzke, Maresch. Recht häufig findet sich auch Einwachsen in die Muskulatur, in die Mm. intercostales und pectorales; ausser bei den erwähnten bei Kusunoki, Brigidi und Piccoli; in den M. ileopsoas bei Ferrari und Cominotti. Seltener angegriffen werden die Gehirn- und Rückenmarkshäute (Ziegler, Fränkel, Claus), die Haut (Yamasaki, Waetzold, Otto Mayer, Gross), das Auge (Meller), der Ductus choledochus (Oscar Meyer), der Oesophagus (von Müllern und Grossmann).

In allen diesen Fällen handelte es sich nicht um ein Auftreten isolierter Knoten in den verschiedenen Organen, wobei man nicht von tumorförmigem Wachstum sprechen könnte, sondern um das Eindringen eines ausserhalb gelegenen Lymphogranuloms in ein Organ mit Ueberschreiten der Organgrenzen. Isolierte lymphogranulomatöse Herde können ja sozusagen in sämtlichen Organen des Körpers auftreten, am häufigsten natürlich in denen, die schon normalerweise lymphoides Gewebe enthalten, also ausser in den Lymphdrüsen in der Milz, Lunge und im Knochenmark. Unter Voraussetzung der infektiösen Aetiologie hat dies nichts Sonderbares, da die Noxe eben gewissermassen auf den ganzen lymphatischen Apparat einwirkt; alle Lokalisationen müssen daher als kongruente, gleichwertige angesehen werden, und nicht als Metastasen eines Primärherdes. Die Fälle, in denen die Erkrankung lokalisiert bleibt, in denen die Generalisierung ausgeblieben ist, sind naturgemäss viel seltener. Sie bilden, nach dem viel häufiger vorkommenden aggressiven Wachstum, ein zweites Moment, die Grenzen zwischen geschwulstartigen und entzündlichen Prozessen zu verwischen.

Ziegler diskutiert die Frage, ob rein solitäre Granulome überhaupt vorkommen. Er antwortet in bejahendem Sinne; natürlich sind auszuschliessen Anfangsstadien, mit lokal begrenztem Herde, dem später Verallgemeinerung im ganzen Körper folgt. Von den in der Literatur be-

schriebenen, sicher solitär bleibenden Granulomen sind weitaus die meisten im Mediastinum lokalisiert, wo Lymphogranulome ja ziemlich häufig in Form von Tumoren vorkommen, aber fast stets mit anderweitigen Herden im Körper kombiniert. Solche Herde fehlten im Falle von Witthauer, der klinisch mit intermittierendem Fieber einherging, so dass an Malaria gedacht wurde. Bei der Autopsie fand sich am Lungenhilus ein grosser Tumor, der in die rechte Lunge hineinwucherte, die Wand des linken Hauptbronchus durchbrach, nach hinten bis zur Wirbelsäule reichte, nach vorne bis zum Herzen und die Rückwand der beiden Vorhöfe durch „weisse derbe rotgranulierte Tumormassen" ersetzte Es wurde Rundzellensarkom diagnostiziert; doch spricht sowohl das klinische Bild wie das makroskopische Aussehen für Lymphogranulom. — Ausser kleinen Knötchen in der Lunge bestand in dem von Schottelius beschriebenen Lymphogranulom nur ein Tumor am Hilus, der in beide Lungen hineinwucherte. — Von einem ganz ähnlichen Falle, der aber ins Perikard durchbrach, berichten Stadelmann und Stern. — Jedes aggressive Wachstum fehlte dem ausschliesslich auf das Mediastinum beschränkten Lymphogranulom von Weber und Ledingham, das mit hochgradiger hypertrophischer Pulmonalosteoarthropathie als Komplikation einherging. — Unter den Fällen Ziegler's entspricht am ehesten Fall VIII dem Bilde eines solitären Mediastinaltumors. — Einen Uebergang in Sarkom nehmen von Müllern und Grossmann in einem ihrer Fälle (III) an, bei dem es sich um einen grossen Tumor im Mediastinum handelte, entstanden aus konfluierten Lymphdrüsen, da er histologisch teils das typische Bild des Lymphogranuloms zeigte, teils mehr aus rein lymphoidem Gewebe bestand. — Isolierte Schwellung der mediastinalen Lymphdrüsen beobachtete Wanner, ohne Veränderung von Leber und Milz; und in einem Falle von Nicol fanden sich nur einzelne Knoten in der Milz neben dem Lymphogranulom des Mediastinum. — Weitere Fälle von Palma, Brigidi und Piccoli, v. Schroetter und Steven werden von Ziegler und Fabian erwähnt.

In anderen Regionen sind isolierte tumorförmige Lymphogranulome noch viel seltener. Ein Unikum stellt das isolierte Lymphogranulom der Leberpforte dar, das Oscar Meyer beschreibt: Klinisch bestanden Aszites und Ikterus. Bei der Sektion fand sich im Lig. hepaticum ein Tumor, der in den Kopf des Pankreas eingewachsen war und histologisch einem Lymphogranulom entsprach. Ausser zwei Knoten in der Leber bestand keine Ausbreitung im Körper. Von einer eben so grossen Seltenheit berichtet E. Oppenheim: Bei einem Milztumor und geringer Schwellung der retroperitonealen Lymphdrüsen fand sich typisches Lymphogranulomgewebe. — Nach Fabian handelte es sich in einer Mitteilung Hofbauer's um einen ähnlichen Fall.

Im allgemeinen bleibt der Darmtraktus von granulomatösen Veränderungen verschont. Umso auffälliger ist ein ganz isoliertes Auftreten im Darme, das einige Male beobachtet wurde. Schlagenhaufer sah ausgebreitete Infiltrate und Geschwürsbildungen in Magen, im Duodenum und

Jejunum, einzelne auch an der Ileozökalklappe und im Dickdarm. Weder die Mesenterialdrüsen noch die Milz zeigten Veränderungen. Doch liess das histologische Bild keine andere Deutung zu. Einen ganz ähnlichen Fall beschreibt Eberstadt: Klinisch bestanden die Erscheinungen eines Magensarkoms. In einem dritten Falle endlich von Catsaras und Georgantas war in der Ileozökalgegend ein Tumor zu palpieren, der sich bei der Operation als ein der Ileozökalklappe aufsitzendes Lymphogranulom erwies.

Isoliertes Auftreten von Lymphogranulom in Form eines Tumors kommt also sicher vor; doch handelt es sich um ziemlich seltene Ereignisse, wenn man nur die lokalisiert bleibenden, und nicht später doch sich ausbreitenden Fälle berücksichtigt. Dabei kann freilich der Einwand erhoben werden, dass diese Fälle eben zur Sektion kamen, bevor die Verallgemeinerung eingetreten war. Dem ist aber entgegenzuhalten, dass gerade diese Fälle ein exquisit malignes Wachstum zeigen und sehr häufig aggressiv in die Umgebung hineinwuchern, also vielleicht eine gesteigerte Virulenz des Erregers vermuten lassen. Das Fehlen der Ausbreitung liegt demnach nicht in verminderter Wirksamkeit der erregenden Ursache, sondern vermutlich in irgendwelchen besonderen Zirkulationsverhältnissen des Lymphsystems, oder in einer gesteigerten Widerstandskraft gewisser Organe. Es liegt also die Annahme nahe, dass ein virulenter Erreger sich nicht ausbreiten kann oder bei der Ausbreitung Organe findet, die ihm Widerstand leisten. Diese Verhältnissse sind im Organismus begründet, und bleiben dieselben, sofern sie nicht durch äussere Ursachen geändert werden. Ueber Vermutungen wird man freilich hier nicht hinauskommen, so lange man den Erreger nicht sicher kennt und nicht seine spezifischen Wachstums- und Virulenzverhältnisse im Tierversuche erforschen kann.

Den Fällen mit isolierter Lokalisation im Mediastinum und exquisit infiltrativem Wachstum kann ich einen weiteren hinzufügen, der gewisse, bisher nur einmal beobachtete Eigentümlichkeiten zeigt.

Aus der Krankengeschichte.

Die 31 jährige Patientin war früher stets gesund; vor 6 Monaten wurde sie auf der chirurgischen Poliklinik 5 mal bestrahlt wegen eines harten Drüsenpaketes in der linken Supraklavikulargrube. Seit 4 Monaten besteht Atemnot, die stetig zunahm.

21. 9. 1916. Die Patientin wird als Notfall ins Spital eingeliefert. Starker inspiratorischer Stridor. In der linken Infraklavikulargrube ein derbes Infiltrat. Hinter dem linken M. pectoralis major eine nussgrosse, harte, bewegliche Drüse fühlbar.

Tracheoskopie: Das Tracheallumen ist bis auf einen schmalen Spalt verlegt durch einen von der Hinterwand ausgehenden höckerigen Tumor. — Tracheotomie. Tod an Erstickung.

Sektion: Sektions-Nr. 447. 1916. Frau V., 31 Jahre alt. Mittelgrosser Körper in mittlerem Ernährungszustand.. Gewicht 46 kg. Totenstarre gut ausgebildet. Livores reichlich, dunkel. Pupillen weit. Zähne defekt. In der Mittellinie des Halses

eine etwa 9 cm lange, durch Knopfnähte vereinigte Operationswunde. Keine Oedeme. Am Bauch zahlreiche alte Striae. Pektoralis kräftig, braunrot, transparent. Subkutanes Fett an Brust und Bauch ziemlich spärlich, etwas dunkelgelb. Mammae mit gutem Drüsenkörper. Zwerchfell beidseits 4. Rippe. Unterer Leberrand in der Mittellinie 9 cm unterhalb Ende des Corpus sterni, in der Mamillarlinie 4 cm unterhalb des Rippenbogens. Magen und Querkolon etwas tief stehend, im übrigen ist der Bauchsitus o. B. In der Bauchhöhle keine freie Flüssigkeit. Rippenknorpel weiss, weich. Sternum in seinem oberen Teil mit einem Tumor im Mediastinum anticum fest verwachsen. Lungen mässig retrahiert und kollabiert. Linke Lunge an der Spitze mit einem vom Mediastinum anticum ausgehenden, sehr derben, in die linke Pleurahöhle stark prominierenden Tumor fest verwachsen. In der Pleurahöhle keine Flüssigkeit. Rechte Lunge frei, rechte Pleurahöhle leer. Ductus thoracicus zart. Im Mediastinum anticum ein nach oben bis über die Incisura jugularis reichender

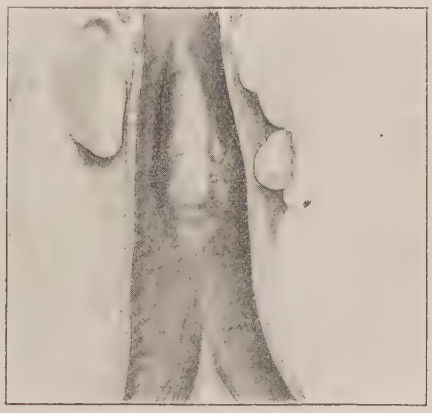

Lymphogranulom des Mediastinum anticum, das die hintere Wand der Trachea durchwächst.

Tumor, 7 cm lang, ungefähr 10 cm breit und bis 3 cm dick. Der Tumor ist auf der Oberfläche etwas grobhöckerig, auf der Schnittfläche feinlappig gebaut. Die einzelnen Läppchen 1—2 mm, selten grösser, von gelblichweisser Farbe, guter Transparenz, durch derbe, schmale Septen voneinander getrennt. Im Herzbeutel etwa 20 ccm klarer, seröser Flüssigkeit.

Herz ist klein, Gewicht 260 g, Spitze vom linken Ventrikel gebildet. Rechter Ventrikel schlaff. Mässig subepikardiales Fett. Auf der Vorderfläche des linken Ventrikels ein kleiner Sehnenfleck. Venöse Ostien für 2 Finger durchgängig. Klappen zart. Wanddicke links 11, rechts 3 mm. Myokard braunrot und transparent. Papillarmuskel und Trabekel braunrot, transparent. Aorta ascendens $5^1/_2$ cm Umfang. Intima wenig zirkumskript getrübt, wenig verdickt. Koronararterien zart. Foramen ovale zu. Herzhöhlen und Kammern von entsprechender Weite.

Halsorgane: Zunge mit grauem Belag. Uvula und weicher Gaumen gut bluthaltig. Tonsillae palat. und Balgdrüsen der Zungenbasis kräftig. An der Vorderwand des Pharynx ein 4 mm messendes Dekubitalgeschwür. Unmittelbar

unterhalb der Cartilago cricoidea ist das Lumen des Oesophagus durch einen submukösen, gelben, 5 cm langen und $1^1/_2$ cm breiten Tumor etwas verengt; sonst Oesophagus o. B. Larynx blutreich. Trachea mit einer Tracheotomia inferior-Wunde. 4 cm unterhalb der hinteren Kommissur der Stimmbänder beginnt ein 6 cm langer, bis 2 cm breiter und 1 cm vorspringender, z. T. oberflächlich leicht ulzerierter, grauweisslicher Tumor, durch den das Lumen hochgradig verengt wird (siehe schematisierte Zeichnung Seite 9). Der Tumor setzt sich nach hinten fort, in einen grösseren Tumorknoten, der dann seinerseits die Oesophagusschleimhaut nach hinten vorstülpt. Auf multiplen Querschnitten sieht man, wie die hintere Trachealwand im ganzen erhalten ist, und nur auf einer Strecke von etwa 1 cm Höhe von Tumorgewebe durchbrochen wird. Schleimhaut der Trachea blutreich. Schilddrüse von mittlerer Grösse mit vereinzelten bis $1^1/_2$ cm messenden Kolloidknoten. Aorta thoracica zart, mit einem mittleren Umfang von $4^1/_2$ cm. Längs der grossen Gefässe des Halses, besonders links, grosse diffuse, auf die Umgebung nach unten übergreifende Tumorknoten von derselben Konsistenz. Auf Schnitt durch die Knoten entleert sich mässig z. T. etwas dickrahmiger Eiter. Auf der Schnittfläche zeigen die Knoten, die breit in die Zervikal- und Bronchialdrüsen übergehen, überall einen mehr oder weniger ausgesprochenen lappigen Bau. Die Läppchen fein, z. T. nur 1—2 mm, von grauweisser Farbe, guter Transparenz, durch breite, teils weissliche, teils mehr gallertartige, transparente Septen voneinander getrennt. Die oberen Zervikaldrüsen sind meist vergrössert, 1—$1^1/_2$ cm messend, auf Schnitt gelblichweiss, von guter Transparenz; es lässt sich etwas trüber Saft abstreifen.

Lungen: Linke Lunge von mittlerem Volumen. Spitze mit dem Mediastinaltumor sehr fest verwachsen. Pleura überall glatt und glänzend. Auf Schnitt ist das Gewebe überall dunkelgraurot, glatt und glänzend, völlig kompressibel, mit etwas trübem Saft.

Die rechte Lunge ist von mittlerem Volumen. Pleura überall glatt und glänzend. Auf Schnitt ist das Lungengewebe überall gut bluthaltig, von mittlerem Luftgehalt. Bronchien mit viel schleimigem Eiter. Schleimhaut blutreich, Lungenarterien sind zart. Bronchialdrüsen auf beiden Seiten ziemlich stark vergrössert, bis 3 cm, auf Schnitt grauweisslich, von mittlerer Transparenz, mit wenig klarem Saft.

Milz etwas vergrössert, 16 : 11 : 5 cm, Gewicht 310 g. Auf Schnitt Pulpa dunkelbraunrot, von normaler Konsistenz. Follikel reichlich, ziemlich kräftig. Trabekel nicht verbreitert.

Nebennieren: klein, Rinde fettarm. Mark 2—3 mm.

Nieren: Mit geringer Fettkapsel. Fibröse Kapsel zart. Nieren von mittlerer Grösse, 290 g. Oberfläche glatt, dunkelgraurot. Auf Schnitt ist das Gewebe blutreich und transparent, von normaler Brüchigkeit. Mittlere Rindenbreite 6—7 mm. Nierenbecken blutreich. In der Vena cava inf. flüssiges Blut. Wand ohne Veränderungen.

Magen mit ziemlich reichlich dünnbreiigem Inhalt. Schleimhaut von mittlerem Blutgehalt. Follikel klein. Pylorus ohne Besonderheiten. Im Duodenum derselbe Inhalt. Schleimhaut o. B. Follikel klein. Choledochus durchgängig.

Leber von mittlerer Grösse, 1620 g. Oberfläche glatt. Auf Schnitt Gewebe blutreich. Azinöse Zeichnung deutlich, Zentren meist konfluierend. Peripherie

von ziemlich guter Transparenz. Glisson'sche Scheiden nicht verbreitert. Konsistenz normal.

Gallenblase: Mit wenig heller Galle und 3 ziemlich weichen eigentümlich unregelmässigen Cholesterinsteinen mit Gallenpigment. Wand ohne Veränderung.

Harnblase: Kein Inhalt. Schleimhaut von gutem Blutgehalt.

Genitalien: Uterus kräftig. Schleimhaut blutreich. Vagina o. B. Tuben o. B. In beiden Ovarien je eine $1^1/_2$ cm messende Zyste mit klarem Inhalt. Im linken Ovarium ein 1 cm messendes Corpus luteum.

Darm: Im Dünndarm ziemlich reichlich dünnbreiiger, grünlicher Inhalt und ein Askaris. Im Dickdarm ziemlich reichlich geballter Kot. Dünndarmschleimhaut von mittlerem Blutgehalt, der Follikelapparat klein. Appendix blutreich, Follikel ziemlich kräftig. Dickdarm von mittlerem Blutgehalt. Follikel klein.

Pankreas: Kräftig, blutreich.

Aorta abdominalis mit einem mittleren Umfang von 3 cm. Intima spurweise verdickt, getrübt. Arteria mesenterica sup. und die Beinarterien zart. In den Beinvenen flüssiges Blut. Inguinale Lymphdrüsen klein. Axillardrüsen auf beiden Seiten vergrössert, bis 2 cm messend. Auf Schnitt gelbweiss, Mesenterialdrüsen klein, ebenso die Retroperitonealdrüsen.

Schädel von mittlerer Grösse, ziemlich lang, symmetrisch. Nahtsubstanz verstrichen. Schädeldicke bis 5 mm dick. Diploe gut ausgesprochen, gut bluthaltig. Im Sinus long. sup. etwas flüssiges Blut. Dura mater und weiche Hirnhäute zart, gut bluthaltig. Im Subarachnoidealraum wenig klarer Liquor. Sinus der Basis mit flüssigem Blut. Basale Hirnarterien zart. Die Ventrikel o. B. Hirnsubstanz gut durchfeuchtet, blutreich, 1350 g schwer.

Augenhintergrund: Ohne Veränderung.

Femur: Obere Zweidrittel rotes Mark, sonst Fettmark.

Wirbelkörper: Rotes Mark.

Wassermann'sche Reaktion negativ.

Anatomische Diagnose: Hodgkin'sches Granulom des Halses und des Mediastinum anticum mit Durchbruch in die Trachea. Schwellung der Bronchial- und Axillardrüsen. Chronischer Milztumor. Bronchitis purulenta.

Histologischer Befund: (Fixation in Formol. Gefrierschnitte, und Einbettung in Zelloidin. Färbung mit Hämalaun-Eosin, mit Sudan, nach von Gieson und Weigert's Elastinfärbung): Die Trachea ist rings umgeben von derben Gewebsmassen; sie bestehen aus einzelnen rundlichen, teils sehr kleinen, teils etwas grösseren Herden, von einander isoliert durch breite Bindegewebszüge. Die Herde setzen sich aus ungemein mannigfaltigen Zellen zusammen, die in ein feines, ziemlich weitmaschiges Retikulum eingelagert sind. Unter ihnen wiegen kleine Lymphozyten vor. Daneben finden sich in beträchtlicher Anzahl grosse Zellen mit breitem, teils rundlich, teils oval oder unregelmässig gestaltetem Protoplasmaleib, und einem grossen ovalen oder nierenförmigen, dunkelviolett gefärbten Kern, mit ziemlich reichlich diffus zerstreutem Chromatin. In geringerer Zahl liegen zwischen den anderen Elementen grosse ovale Zellen mit einer Anzahl diffus im Protoplasma zerstreuter kleiner runder chromatinreicher Kerne. Etwas häufiger trifft man grosse Zellen mit blassem Protoplasma und bläschenförmigem, ziemlich schwach gefärbtem Kern, in dem ein grosser dunkler Nukleolus liegt. Zellen mit kleinem rundlichem chromatinreichem Kern und reichlich intensiv rot gefärbtem homogenem Protoplasma, das durch feine Ausläufer mit den Retikulumfasern zusammenhängt, vervollständigen das formenreiche Bild. Einige dünn-

wandige Gefässe und Kapillaren durchziehen die Herde. Die Retikulumfasern werden gegen den Rand etwas derber und verdichten sich zu eigentlichen Septen, die ohne Grenze in das umgebende Bindegewebe übergehen. Die den Herden zunächst gelegenen Bindegewebsbündel erscheinen aufgelockert durch zahlreiche zwischen ihnen liegende Zellen, vorherrschend Lymphozyten. Im übrigen ist das Bindegewebe ziemlich straff gebaut, besteht aus breiten Fibrillen und spärlichen, kleinen, ovalen oder spindligen Kernen. Doch finden sich an allen Stellen, oft perivaskulär, Nester aus wenigen Lymphozyten bestehend, zwischen die Fibrillen eingelagert. — Die Granulommassen dringen ins Interstitium der Trachea zwischen den Knorpelenden gegen das Lumen vor, drängen die Schleimhaut nach innen und bilden eine halbkugelige Vorwölbung, die überall von mehrschichtigem Zylinderepithel bekleidet ist. An zirkumskripter Stelle ist das Zylinderepithel in mehrschichtiges Plattenepithel metaplasiert. Die übrigen Schichten der Mukosa, sowie die Submukosa und Adventitia im interstitialen Teile sind völlig von Granulomgewebe substituiert, das ganz den gleichen Bau zeigt, wie die Gewebsmassen und die Trachea, und ohne Grenzen in diese übergeht. Von der glatten Muskulatur finden sich keine Reste mehr. In der einen Hälfte zeigt die Trachea ihren normalen Bau aus mehrschichtigem Zylinderepithel, einer lockeren Mukosa, deren oberste Schichten eine mässige Anzahl von Lymphozyten in sich schliessen, deren tiefste Schichten reichlich regelmässig gebaute Schleimdrüsen beherbergen, die fast bis auf den Knorpel hinabreichen, von diesem nur durch wenige Bindegewebszüge getrennt. In der anderen Trachealhälfte hat sich das Granulomgewebe zwischen die Mukosa und den Knorpel eingedrängt, hebt deren oberste Schichten gegen das Lumen empor, und substituiert deren unterste Schichten. Von den Schleimdrüsen finden sich nur noch Reste in den bindegewebigen Septen, vereinzelte Drüsenläppchen auch in den peripheren Teilen der Zellherde, wo die Zellen bis an die Membrana propia der Drüsenschläuche herantreten. Vom Knorpel werden die Herde durch eine schmale Bindegewebsschicht getrennt, die diffus mit dem Perichondrium zusammenhängt. Auch an der Aussenseite geht das Perichondrium ohne Grenze in die bindegewebigen Septen des Granuloms über; die Trachealknorpel sind besonders an ihren freien Enden bindegewebig substituiert.

An der linken Lungenspitze durchbrechen die Gewebsmassen des Mediastinum die Pleura, dringen in das Lungengewebe vor, und bilden einen grossen Knoten, der im breiten Zusammenhang mit dem mediastinalen Granulom steht. Die Pleura ist in der Nähe der Einbruchsstelle fibrös verdickt und geht ohne Grenze ins mediastinale Bindegewebe über. An der Einbruchsstelle selbst zeigen einige Körner von Kohlenpigment ihren früheren Verlauf an. Die in der Lunge gelegenen Massen, vom nämlichen Bau wie die im Mediastinum, bestehen aus Bindegewebssepten und Zellherden, die neben den übrigen Zellformen auffallend viel Plasmazellen enthalten, besonders in den ans Bindegewebe angrenzenden Partien. Am Rande einiger Herde liegt reichlich Kohlenpigment, frei zwischen den Zellen oder in den Bindegewebsfasern. Die Herde sind im ganzen durch bindegewebige Züge scharf vom Lungengewebe abgesetzt; an einigen Stellen hingegen findet ein allmähliger Uebergang statt, indem die Alveolarsepten zwar erhalten, aber mit Granulomgewebe infiltriert sind. In weiterer Entfernung liegen im normalen Lungengewebe vereinzelt kleine Herde aus Lymphozyten. Bei Weigert's Elastinfärbung sieht man in den ans Lungengewebe angrenzenden Partien des Granuloms noch Reste des Alveolargerüstes.

Zwischen den Muskelbündeln der Halsmuskeln liegen zahlreiche kleinere und grössere Herde von gleichem Bau wie die in der mediastinalen Gewebsmasse. In einigen finden sich auffallend viel Plasmazellen, sowie ziemlich reichlich neutrophile und eosinophile Leukozyten. Meist sind sie ziemlich scharf gegen die Umgebung abgesetzt, doch finden sich zwischen den zunächst gelegenen Muskelfasern teils in Gruppen, teils einzeln liegende Lymphozyten; andere Herde hingegen sind diffus zwischen die Muskelfasern hineingewuchert und umschliessen zahlreiche wohlerhaltene Muskelfasern. Das Granulomgewebe dringt auch in die Nerven zwischen die einzelnen Nervenfasern hinein, das Perineurium durchbrechend. Die Form der Nerven bleibt gewahrt, da das Perineurium im allgemeinen erhalten, und nur an zirkumskripter Stelle vom eindringenden Gewebe unterbrochen wird. In einigen Bündeln ist das Nervengewebe auf einen schmalen, halbmondförmigen Saum reduziert; der Hauptanteil wird von Granulomgewebe eingenommen, das aus den schon beschriebenen Elementen besteht; doch finden sich reichlicher eosinophile Leukozyten. Zwischen den Zellen sieht man noch einzelne Nervenfasern.

Lymphdrüsen: Die erkrankten Lymphdrüsen werden vollständig eingenommen von Lymphogranulomgewebe, in dem die kleinen Zellen vorwiegen, und nur spärlich grosse Zellen vorhanden sind. Die Kapsel wird vielfach durchbrochen und in der Umgebung liegen zahlreiche kleine Herde von nämlichem Bau. Normales Drüsengewebe ist nicht mehr vorhanden.

Milz: Die Kapsel besteht aus wenig kernarmem Bindegewebe. Die Trabekel sind spärlich und schmal. Es finden sich ziemlich reichlich Follikel, die aus kleinen Lymphozyten bestehen. Die Pulpa ist ausserordentlich zellreich, ihre Zellen sind vorwiegend Lymphozyten, in geringer Zahl auch Eosinophile. Dazwischen liegt reichlich feinkörniges, schwarzbraunes Pigment.

Leber: Die Vena centralis, sowie die Kapillaren im Zentrum der Acini sind weit und stark mit Blut gefüllt. Die peripheren Leberzellen sind ziemlich ausgedehnt fein granulär verfettet. Das Stützfasergerüst, sowie das periportale Bindegewebe sind nicht vermehrt und ziemlich zellarm.

Niere: Die Oberfläche ist glatt, die Glomeruli gross, das Kapselepithel regelmässig, das Kapselbindegewebe spärlich. Das Epithel der Tubuli zeigt keine Veränderungen; nur die Epithelien der Sammelkanälchen enthalten ziemlich reichlich feinkörniges Fett. Das interstitielle Bindegewebe ist nur schwach entwickelt und zellarm. Die Gefässintima zeigt keine Verdickung.

Das Knochenmark ist zellreich, enthält viel neutrophile und eosinophile Myelozyten, ziemlich zahlreiche Myeloblasten und reichlich Normoblasten.

Nach drei Hinsichten ist dieser Fall bemerkenswert und aussergewöhnlich:

1. wegen seiner Lokalisation als grosse zusammenhängende Masse im Mediastinum ohne andere Herde im Körper, weder in den Abdominal- und Inguinaldrüsen, noch in der Milz,
2. wegen seines aggressiven Wachstums,
3. wegen des Einbruchs in die Trachea.

Lymphogranulom der Trachea ist bisher nur ganz selten gesehen worden; und auch da handelte es sich um isolierte Schleimhautherde, ohne Zerstörung der Wand. Ferrari und Cominotti fanden bei dem

schon früher erwähnten Falle in der Schleimhaut der Trachea „einige bis hanfkorngrosse, grauweisse, nicht verkäste Knötchen", die mikroskopisch der Schilderung Sternberg's vom Lymphogranulom entsprachen. Einen zweiten Fall von Ness und Teacher erwähnen Fabian und Ziegler. Einen dritten Fall beschreibt Weinberg folgendermaassen: „In der Schleimhaut der Trachea und Bronchien sieht man besonders deutlich an der Bifurcation flächenhafte grauweissliche Einlagerungen, die das Niveau der umgebenden Schleimhaut etwas überragen". Mikroskopisch bestanden die Herde aus „lymphozytären Zellanhäufungen, ganz vereinzelt grossen Zellen und Riesenzellen, epitheloiden Zellen, Zellen mit tiefblauer und violetter Körnelung (Mastzellen)". In einem Falle von Fränkel und Much (Fall VII) fand sich „an der Teilungsstelle der Trachea, am Uebergang in den rechten Hauptbronchus ein flaches, derbes, die Bronchialwand durchsetzendes, oberflächlich ulzeriertes Infiltrat", das sich unter dem Mikroskope als Lymphogranulom erwies. Fränkel und Much vermuten, es könnte sich um die Eintrittspforte der Infektion handeln. Andere Fälle mit Lokalisation in der Trachea konnte ich in der Literatur nicht finden. Bei einem Falle von Oskar Meyer mit Geschwüren in der Trachea handelte es sich nach der Ansicht des Autors selbst um nichtspezifische Veränderungen. — Hingegen hat Frankenberger ein „malignes Granulom des Mediastinums, in die Trachea penetrierend" beschrieben, das dem unsern ganz ähnlich sich verhielt. Begleitet von Heiserkeit und Atemnot tritt bei einer 54 jährigen Frau eine Schwellung über dem rechten Schlüsselbein auf, die nach mehrmaliger Röntgenbestrahlung sich verkleinerte. Doch bald tritt von neuem Drüsenschwellung zu beiden Seiten des Halses auf. Bei der laryngoskopischen Untersuchung wird eine geschwulstartige Vorwölbung der vordern Trachealwand nach innen konstatiert. — Bei der Sektion fand sich „das Mediastinum von einer weissen Geschwulstmasse ausgefüllt, welche nach oben an den untern Pol der Schilddrüse grenzt, die Trachea sowie die hier verlaufenden Gefässe, Arterien und Venen umgreift, und bis zur Bifurkation reicht, wo sie links endet, während sie den rechten Bronchus umgreift und in dessen oberes Drittel sowie ins Perikard hineinwächst. Die Geschwulstmasse durchwächst 4 cm unter den Stimmbändern die Trachealwand bis in die Schleimhaut hinein, woselbst sie knotenförmige, teilweise diffuse Infiltrate bildet, von denen einige oberflächlich exulzeriert sind. Diese Infiltrate ziehen sich in der Trachealschleimhaut bis zur Bifurkation und in beide Hauptbronchen hinein, ganz besonders in den rechten". Die Halsdrüsen waren vergrössert, sonst waren im ganzen Körper keine Veränderungen zu finden. Histologisch bestand das in die Trachea einwuchernde Gewebe vorwiegend aus Lymphozyten mit zahlreichen ein- und mehrkernigen Riesenzellen und epitheloiden Zellen. Ein zusammenhängendes Retikulum liess sich nicht nachweisen. Die Infiltrate in der Schleimhaut, die ziemlich scharf gegen die Umgebung abgegrenzt waren, bestanden aus Lymphozyten und ziemlich reichlich Bindegewebe. Das Schleimhautepithel war zum Teil erhalten, zum Teil fehlte es. Nach unten

reichte das Infiltrat bis in die Submukosa. Die Hauptmasse des Geschwulstgewebes im Mediastinum bestand überwiegend aus in Strängen angeordnetem fibrillärem Bindegewebe mit diffus zerstreuten Inseln lymphoiden Gewebes, bestehend aus einem Retikulum, in dem Lymphozyten, mehrkernige und einkernige Riesenzellen sowie Fibroblasten lagen. Eosinophile Leukozyten fanden sich hauptsächlich in den in die Trachea eindringenden Massen.

Es erhebt sich nun die Frage: Handelte es sich in unserm Falle um ein Lymphogranulom, also eine entzündlich infektiöse Erkrankung, oder um ein echtes Neoplasma, in erster Linie ein Lymphosarkom, oder schliesslich um ein ursprüngliches Lymphogranulom mit Uebergang in Sarkom.

Unter Lymphosarkom versteht man heute (nach Borst) „ein primär solitäres, rasch wachsendes, lokal destruierendes, ulzerierendes, echte Metastasen (auf Blut- und Lymphweg) erzeugendes Sarkom, das den Typus des lymphadenoiden Gewebes in unvollkommener Weise kopiert: Rudimentär entwickeltes retikulumartiges Gerüst, und lymphozytenartige Parenchymzellen, die den Keimzentrumszellen (Lymphoblasten) gleichen (Charakter der Unreife)". Eine Beteiligung von Leber und Milz ist äuserst selten.

Es fällt für uns ausser Betracht, ob man das Lymphosarkom zu den echten Sarkomen zählt, wie es Borst hier tut, oder es scharf von den Sarkomen trennen will (wie Fränkel). Die Hauptcharakteristika des Lymphosarkoms sind demnach:

1. das destruierende Wachstum,
2. die Metastasenbildung,
3. der histologische Aufbau.

Für das Lymphogranulom gilt auch heute noch die Definition Sternberg's.

An ein Lymphosarkom liessen in unserm Falle denken sowohl das eminent aggressive Wachstum, mit Einbruch in die Trachea, in die Lungen und die Muskulatur, als auch das Auftreten eines isolierten Tumors im Mediastinum ohne Ausbreitung im Körper.

Das destruierende Wachstum kann nicht zur Differentialdiagnose herangezogen werden. Wenn auch das Lymphosarkom stets destruierend auf die Umgebung übergreift, das Lymphogranulom hingegen meist die Drüsenkapsel oder die Organgrenzen nicht überschreitet, so kommt doch ein tumorartiges Wachstum nicht allzu selten vor, wie die früher erwähnten Fälle zeigen. Mit dem zweiten Unterscheidungsmerkmal verhält es sich ähnlich: Das Lymphogranulom bildet zwar keine echten Metastasen, jedoch kann aus dem mikroskopischen Bilde nicht entschieden werden, ob ein Herd in Milz oder Leber bei bestehender Schwellung der Halslymphdrüsen durch Verschleppung von Gewebselementen auf dem Blut- oder Lymphwege zustandegekommen, oder als kongruente, gleichwertige Reaktion auf eine eingedrungene Schädlichkeit entstanden ist. Wir sehen nur das Resultat, und können die Mechanik des Vorganges nicht beobachten. Zudem finden sich hier ja überhaupt keine Metastasen. Das ist nun allerdings beim

Lymphosarkom ein ziemlich häufiges Vorkommnis, nach Fränkel sogar bezeichnend gegenüber pseudoleukämischen Prozessen. Dass aber bei Lymphogranulom ein derartiges isoliertes Auftreten auch vorkommt, konnte ich früher durch einige Fälle aus der Literatur belegen. Als entscheidend kann also nur das histologische Bild angesehen werden, und dies ist denn hier durchaus eindeutig: Die Polymorphie der Zellformen gegenüber dem homogenen Bau der Lymphosarkome, das wechselnde Verhältnis zwischen Parenchym und Bindegewebe in den einzelnen Partien der neugebildeten Gewebsmasse, das Auftreten von Leukozyten, Eosinophilen und Plasmazellen, schliesst ein echtes Neoplasma ohne weiteres aus und beweist, dass ein Granulationsgewebe vorliegt, und zwar ein Granulationsgewebe, das alle Charakteristika des Paltauf-Sternberg'schen Lymphogranuloms zeigt: Vielkernige Riesenzellen, Riesenzellen mit polymorphem Kern, Eosinophile, Plasmazellen, wechselnde Bindegewebsbildung. In gleichem Sinne zu verwerten ist auch die Anwesenheit von grampositiven Stäbchen im Sinne der Fränkel-Much'schen Stäbchen.

Die Frage, ob die infiltrativ wachsenden Formen von Lymphogranulom als entzündliche oder als blastomatöse Prozesse anzusehen seien, wurde schon oft diskutiert. Keine Schwierigkeiten bot die Entscheidung auf Grund der Definition Sternberg's (1898), der das Erhaltenbleiben der Drüsenkapsel als charakteristisch ansah und ein infiltratives Wachstum ablehnte. Lehndorff (1908) rechnet alle Formen, die ins Nachbargewebe einbrechen, die Drüsenkapsel durchwachsen, zur Lymphosarkomatose. Dem ist aber entgegenzuhalten, dass auch beim Einwachsen in die Umgebung so häufig ein histologisches Bild gefunden wird, das durchaus dem von Sternberg beschriebenen entspricht, dass an der Diagnose Lymphogranulom nicht gezweifelt werden kann.

Einen vermittelnden Standpunkt nahm Benda (1904) ein. Da er mehrfach Durchbruch der Drüsenkapsel und der Venen beobachten konnte, fasste er das Lymphogranulom auf als ein sich den malignen Neubildungen näherndes Granulom, ein Zwischending zwischen infektiöser Granulationsgeschwulst und malignem Tumor, welches nicht durch einen spezifischen Infektionsträger, sondern durch die modifizierten oder abgeschwächten Toxine verschiedener Infektionsträger hervorgerufen wird. — Yamasaki hingegen schloss aus dem infiltrativen Wachstum und dem grossen Zellreichtum in zweien seiner Fälle, dass ein ursprüngliches Granulom neoplastischen Charakter angenommen habe, und zu Sarkom geworden sei. — Zum gleichen Schlusse kamen Stadelmann und Stern, die in ihrem schon erwähnten Falle stellenweise eine geringere Polymorphie der Zellen und stärkere Bindegewebsentwicklung sahen. — Da in einem ihrer Fälle (III) das histologische Bild teils einem Lymphogranulom entsprach, teils dem Lymphosarkom sich näherte (vorwiegend kleine und mittelgrosse Lymphozyten), halten von Müllern und Grossmann es durchaus für möglich, „dass es sich ursprünglich um eine Lymphogranulomatose gehandelt habe, aus welcher sich durch Wucherung der lymphozytären

Elemente wenigstens stellenweise eine Lymphosarkomatose entwickelt habe.“ — Diese Ansicht wurde, auf Grund der nämlichen Fälle, von Albrecht geteilt (Verhandlungen 1912, S. 87). — Auch Fabian (1911) schien dieser Uebergang in Sarkom plausibel. — Weber und Ledingham erheben, gestützt auf das mikroskopische Studium, die Frage, ob manche Fälle von distinkten Solitärtumoren nicht besser als „lymphatische Endotheliome“ zu bezeichnen seien.

Noch weiter ging Dietrich (1908). Für ihn war der Uebergang einer chronisch-entzündlichen Wucherung in Sarkom nicht vereinbar mit den modernen Vorstellungen vom Geschwulstcharakter. Auch stimmte in seinen 4 Fällen der Gewebscharakter der geschwulstartig wuchernden Teile überein mit den anscheinend nur hyperplastischen, was ihn zum Schlusse führte, das Lymphogranulom den Sarkomen zuzuzählen; er spricht daher von „granulomartigem Sarkom der Lymphdrüsen“. Später (1912) modifizierte er seine Ansicht dahin, dass Uebergänge von einfach granulomatösen Hyperplasien zu schwer destruierenden Wucherungen zwar für eine einheitliche Natur sprechen, diese aber nicht im sarkomatösen, sondern im infektiösen Charakter zu erblicken sei. — Die ursprüngliche Ansicht Dietrich's vertrat 1911 Tsunoda in einer Arbeit aus dem Berliner pathologischen Institut: Da er bei einem sicheren Lymphogranulom in den Lebervenen verschleppte Granulomzellen fand, spricht er von echter Metastasenbildung und rechnet das Lymphogranulom zu den malignen Tumoren. O. Meyer (1911) trat dieser Ansicht lebhaft entgegen. Die Befunde Tsunoda's erklärte er analog wie bei der Tuberkulose, durch Verschleppen des Erregers und lokale Gewebsreaktion mit sekundärem Einbruch in die Venen. Die infektiöse Ursache geht seiner Ansicht nach unzweifelhaft hervor aus dem klinischen Verlauf (besonders hervorzuheben ist der remittierende Fiebertypus) und aus dem histologischen Befund: Nekrosenbildung, starkem Hervortreten des fibrös-hyalinen Gewebes und ausserordentlicher Polymorphie der Zellformen, im Gegensatz zum eher gleichartigen Typus bei Neoplasmen. Auch die Entwicklung eines Sarkoms auf Grund des chronisch entzündlichen Prozesses ist nicht wahrscheinlich: In seinen Fällen bestand kein Zusammenhang zwischen tumorartigem Wachstum und histologischem Bilde, wie es z. B. Yamasaki beschreibt. Er fand sarkomähnliche Struktur beim Fehlen jeglichen infiltrativen Wachstums, und ganz typisches Granulomgewebe bei exquisit maligner Ausbreitung. — Gestützt auf den histologischen Befund lehnte auch Chiari (1911) den Uebergang in Sarkom ab. — Fränkel (1912) betont die entzündliche Natur auch der infiltrativ wachsenden Form. Ihm stimmt Sternberg bei, der hervorhebt, dass derartige Befunde viel eher dazu drängen, ein Contagium vivum vorauszusetzen; Entzündungsprozesse greifen häufig auf die Umgebung über: Man denke nur daran, wie bei der Tuberkulose eines Gelenkes die angrenzenden Weichteile von tuberkulösen Granulationen durchsetzt sind. Ausschlaggebend ist der histologische Befund, und der entspricht in allen diesen Fällen einem eigenartigen Granulationsgewebe. — Aehnlich

urteilt Ziegler (1911). Er lehnt zwar die Möglichkeit, dass ein Lymphogranulom in eine echte Geschwulst übergehen kann, nicht a priori ab, nur sieht er die bisher angeführten Fälle und Argumente nicht als stichhaltig an. Sowohl die infiltrative Zerstörung der Parenchyme, als der Wechsel im Zellreichtum lässt sich sehr wohl mit entzündlicher Gewebswucherung in Einklang bringen. Massgebend für den Geschwulstcharakter wäre der homologe, bleibende Charakter der unreifen Gewebswucherung (Borst). In allen beschriebenen Fällen handelte es sich nur um Durchgangsbildungen, die schliesslich in Bildung derben Bindegewebes ihren Abschluss fanden.

Die Annahme der entzündlichen Natur des Lymphogranuloms ist durch die Forschung der letzten Jahre insbesondere durch die an die Befunde Fränkel und Much's sich anschliessenden Tierversuche noch weiter erhärtet worden, so dass man damit als mit einer feststehenden Tatsache rechnen kann. Hiermit ist wohl die Ansicht widerlegt, dass wir es mit einem blastomatösen Prozesse zu tun haben; ein Uebergang in Sarkom (nach Yamasaki, von Müllern u. a.) ist aber nicht ausgeschlossen, ähnlich wie aus gewöhnlichem Granulationsgewebe ein Sarkom sich entwickeln kann.

Pappenheim (Fol. haemat. Bd. 14, Prolegomena) weist darauf hin, dass „die äussere infektiöse Ursache Tumorcharakter nicht ausschliesst: auch echte Tumoren können sehr wohl exogen infektiöser Ursache sein. Beim Sarkoidwerden der Lymphogranulomatose tritt noch eine eigene tumoröse Gewebsentartung durch Reaktionsschwäche des Gewebes sekundär zum entzündlich-granulierenden Prozess hinzu.“ Er spricht von Sarkogranulom, und führt diese auf eine ungeeignete dispositionelle Gewebsreaktion zurück. — Glanzmann (1915) schliesst sich der Ansicht Pappenheim's an. Nach ihm können infektiös-toxische Agentien sowohl Granulationstumoren als sarkoide Geschwülste, aber auch einfach Hyperplasien erzeugen. Doch auch die Fälle Glanzmann's sind als rein entzündliche anzusehen, und zeigen durchaus keinen blastomatösen Charakter im Sinne Borst's.

Die Wachstumweise echter Geschwülste ist durchaus verschieden von dem aggressiven Wachstum der Granulationsgeschwülste. Während beim entzündlichen Wachstum die Ausbreitung dadurch erfolgt, dass die entzündungserregende Ursache die Gewebe der Umgebung zu reaktivem Wachstum anregt, die bestehenden Gewebselemente selbst also sich umbilden und das Granulationsgewebe zusammensetzen, erfolgt beim neoplastischen Wachstum die Ausbreitung durch Vordringen der Tumorelemente in die Umgebung, unter Zerstörung des bestehenden Gewebes. Das Granulationsgewebe entsteht also durch Hyperplasie der präexistierenden Gewebselemente als Reaktion auf eine eingedrungene Schädlichkeit, das neoplastische Gewebe hingegen durch eine Vermehrung der Tumorelemente und Eindringen in die Umgebung.

Gestützt auf das histologische Bild lässt sich die Wachstumsweise des lymphogranulomatösen Gewebes folgendermassen erklären: Eine auf irgendwelchem Wege in den Körper eingedrungene infektiöse oder toxische

Schädlichkeit lokalisiert sich zuerst in den Lymphdrüsen. Hier geraten die Zellen des Stützgewebes und das Endothel in Wucherung und bilden kleine Zellherde, die an Umfang stetig zunehmen, das lymphoide Gewebe verdrängen, und schliesslich die ganze Drüse anfüllen. Zugleich vermehrt sich das lokale Bindegewebe und bildet zwischen den einzelnen Zellherden breite Septen. Auch in die Umgebung der Lymphdrüsen dringt die Noxe vor und ruft dort die gleichen Veränderungen hervor. Die Organgrenzen bilden natürlich kein Hindernis, da die Schädlichkeit auf dem Lymph- und Blutwege verschleppt, irgendwo sich ansiedeln, und eine reaktive Wucherung hervorrufen kann. Dass diese Reaktion meist nicht von Erfolg begleitet ist, haben wir nicht der Art der Gewebsreaktion zuzuschreiben, sondern der Virulenz des schädigenden Erregers. Dass bei verminderter Virulenz eine wenigstens teilweise Abheilung, also eine erfolgreiche Abwehr zustande kommt, bezeugen jene Fälle von Lymphogranulom mit sehr protrahiertem Verlauf, bei denen die Sektion eine weitgehende fibröse Umwandlung der Lymphdrüsen ergab.

In unserem eigenen Falle bestand kein histologischer Unterschied zwischen dem infiltrativ wachsenden und den übrigen Teilen des Granulationsgewebes. Gerade die in die Trachea und Lungen eindringenden Partien zeigten einen grösseren Reichtum an spezifisch entzündlichen Zellformen, an Plasmazellen und eosinophilen Leukozyten, und diese Elemente fanden sich besonders an der Peripherie der Zellherde, an der Grenze gegen das Bindegewebe, also in dem in Wachstum begriffenen Bezirke. Wir kommen daher zum Schlusse, dass wir trotz des exquisit malignen Wachstums, das zum Einbruch in Trachea und Lungen führte, trotz der noch mehr einem Tumor sich nähernden isolierten Lokalisation im Mediastinum, einen entzündlichen Prozess vor uns haben.

Literatur.

Beitzke, Verhandl. d. deutsch. path. Gesellsch. 1909. S. 224.

Benda, Ebenda. 1904. S. 126.

Beyer, Bernh., Ueber die Beziehungen zwischen Pseudoleukämie und Lymphosarkom auf Grund von anatomischen Untersuchungen. Inaug.-Diss. Rostock 1904.

Blumberg, Fritz, Ueber die Lymphogranulomatosis Paltauf-Sternberg. Mitt. a. d. Grenzgeb. d. Med. u. Chirurg. 1912. Bd. 24.

Borst, M., Geschwülste in Aschoff. Path. Anat. Jena 1913.

Bunting u. Yates, Eine ätiologische Studie über die Hodgkin'sche Krankheit. Journ. amer. med. assoc. Chicago 1914. V. 62. Ref. in Münch. med. Wochenschr. 1914. Nr. 23.

Catsaras, J. u. Georgantas, B., Ueber einen Fall von lokalisiertem Hodgkinschem Granulom der Ileozökal-Klappe. Virchow's Arch. 1914. Bd. 216.

Chiari, O.M., Ueber einen Fall von Hodgkin'scher Krankheit unter dem Bilde eines Lymphosarcoms. Zentralbl. f. allg. Path. 1911. Bd. 22.

Claus, Wilh., Ueber das maligne Lymphom. Inaug.-Diss. Marburg 1888.

Conradi, E., Beitrag zur Pathologie und Aetiologie der Lymphogranulomatosis maligna im Kindesalter. Festschr. d. Kölner Akademie. 1915.

Dietrich, A., Ueber gramnulomartiges Sarkom der Lymphdrüsen. Deutsche med. Wochenschr. 1908. Nr. 27.

Dreschfeld, J., Ein Beitrag zur Lehre von den Lymphosarkomen. Deutsche med. Wochenschr. 1891. Nr. 42.

Eberstadt, F., Ueber einen Fall von isoliertem malignem Granulom des Dünndarms und der mesenterialen Lymphdrüsen. Frankfurter Zeitschr. f. Path. 1914. Bd. 15.

Fabian, Erich, Zur Kenntnis des malignen Granuloms. Arch. f. klin. Chirurg. 1910. Bd. 91.

Derselbe, Die Lymphogranulomatosis (Paltauf-Sternberg). Sammelreferat. Zentralbl. f. allg. Path. 1911. Bd. 22.

Ferrari, E. u. Cominotti, V., Zur Kenntnis der eigenartigen, unter dem Bilde der Pseudoleukämie verlaufenden Tuberkulose. Wiener klin. Rundschau. 1900. Nr. 52.

Fraenkel, Eugen, Ueber die sogenannte Pseudoleukämie. Referat. Verhandl. d. deutschen path. Gesellsch. Strassburg 1912.

Derselbe, Ueber die sogenannte Hodgkin'sche Krankheit. Deutsche med. Wochenschrift. 1912. Nr. 14.

Derselbe u. Much, H., Ueber die Hodgkin'sche Krankheit (Lymphogranulomatosis). Zeitschr. f. Hyg. u. Infektionskrankh. 1910. Bd. 67.

Frankenberger, O., Malignes Granulom des Mediastinums, in die Trachea penetrierend. Monatsschr. f. Ohrenheilkunde. 1914. Bd. 48 I.

Ghon u. Roman, Ueber das Lymphosarkom. Frankfurter Zeitschr. f. Path. 1916. Bd. 19.

Glanzmann, E., Ueber Lymphogranulomatose, Lymphosarkomatose und ihre Beziehungen zur Leukämie. Deutsches Arch. f. klin Med. 1915. Bd. 118.

Gross, S., Ueber eine bisher nicht beschriebene Hauterkrankung (Lymphogranulomatosis cutis). Ziegler's Beitr. 1906. Bd. 39.

Heinz, E., Ein Beitrag zur Lehre von der Lymphogranulomatosis. Frankfurter Zeitschr. 1912. Bd. 10.

Kusunoki, M., Zur Aetiologie der Lymphomatosis granulomatosa. Virchow's Arch. 1914. Bd. 215.

Lehndorff, H., Zur Kenntnis der Granulomatosis textus lymphatici. Jahrbuch. f. Kinderheilk. 1908. N. F. Bd. 67.

Mayer, Otto, Demonstration eines Falles von Lymphogranulom. Monatsschr. f. Ohrenheilkunde. 1914. Bd. 48 I.

Meyer, Oskar, Beiträge zur Klinik, Pathogenese und path. Anatomie des malignen Granuloms. Frankfurter Zeitschr. f. Path. 1911. Bd. 8.

Derselbe, Ueber den gegenwärtigen Stand unserer Kenntnisse des malignen Granuloms. Folia haematologica. 1913. Bd. 15 I.

v. Müllern u. Grossmann, Beiträge zur Kenntnis der Primärerkrankungen der hämatopoetischen Organe. Ziegler's Beitr. 1912. Bd. 52.

Nicol, Mediastinaltumoren. Ziegler's Beitr. Bd 56.

Nonne, Deutsche med. Wochenschr. 1912. Nr. 14.

Oppenheim, E., Anaemia splenica u. infektiöses Granulom. Virchow's Arch. 1911. Bd. 204.

Pappenheim, Prolegomena. Folia haematologica. 1911—1917

Reckzeh, P., Ueber Lymphämie und Lymphomatose. Charité-Annalen. 1905.
Russel, Drei bemerkenswerte Fälle von Lymphogranulomatose. Ziegler's Beitr. 1914. Bd. 58.
Schlagenhaufer, Ueber Granulomatose des Magendarmtraktus. Versamml. d. deutschen Naturforscher. 1913. Bd. 24.
Schottelius, E., Ein malignes Granulom der mediastinalen Drüsen. Virchow's Arch. 1906. Bd. 85.
Stadelmann u. Stern, Tumor mediastini bei Lymphosarkom (resp. infektiösem Granulom Benda's). Med. Klinik. 1907. Nr. 12.
Sternberg, C., Ueber eine eigenartige unter dem Bilde der Pseudoleukämie verlaufende Tuberkulose des lymphatischen Apparates. Zeitschr. f. Heilkunde. 1898. Bd. 19.
Derselbe, Ueber sogenannte Pseudoleukämie (mit Diskussion von Albrecht, Dietrich). Verhandl. 1912.
Tsunoda, Virchow's Arch. Bd. 204.
Wanner, Un cas de Lymphogranulome. Revue méd. de la Suisse romande. T. 33. Nr. 10.
Weber u. Ledingham, Ueber einen Fall von Lymphadenoma (Hodgkin'sche Krankheit) des Mediastinums. Deutsches Arch. f. klin. Med. 1909. Bd. 96.
Weinberg, F., Lymphogranuloma tuberculosum. Zeitschr. f. klin Med. 1917. Bd. 85.
Westphal, Beitrag zur Kenntnis der Pseudoleukämie. Deutsches Arch. f. klin. Med. 1893. Bd. 51.
Witthauer, Intermittierendes Fieber als Symptom eines Mediastinaltumors. Münch. med. Wochenschr. 1911.
Yamasaki, M., Zur Kenntnis der Hodgkin'schen Krankheit und ihres Ueberganges in Sarkom. Zeitschr. f. Heilkunde. 1904. Bd. 25.
Ziegler, Kurt, Die Hodgkin'sche Krankheit. Jena 1911, Gust. Fischer.